

· 论 著 ·

## 厄洛替尼挽救治疗吉非替尼治疗失败的晚期非小细胞肺癌疗效观察

罗大先, 龙建林, 丘金凤, 余 敏, 邹炳文, 周 麟, 卢 钊, 黄媚娟<sup>△</sup>

(四川大学华西医院肿瘤中心胸部肿瘤科, 成都 610041)

**摘要:**目的 评价厄洛替尼作为挽救方案治疗吉非替尼治疗失败的晚期非小细胞肺癌的疗效及不良反应。方法 回顾性分析 2005 年 12 月至 2009 年 11 月吉非替尼治疗进展后接受厄洛替尼治疗的晚期非小细胞肺癌患者。观察的主要指标为:客观有效率(RR)、疾病控制率(DCR)、疾病无进展生存时间(PFS)、总生存时间(OS)及不良反应。结果 随访至 2010 年 6 月,共有 22 例患者符合入组条件。22 例患者均可接受疗效及生存评价,其中部分缓解(PR)2 例,稳定(SD)12 例,进展(PD)8 例,RR 为 9.1%,DCR 为 63.6%,中位为 PFS 3.0 个月,OS 为 5.5 个月。4 例患者检测了表皮生长因子受体(EGFR)突变,2 例有突变,2 例无突变,全部患者均得到疾病控制。1 例男性吸烟腺癌合并颅内转移患者原发无效给予厄洛替尼治疗后颅内病灶达到 CR。亚组分析显示:吉非替尼治疗疗效 SD 者 DCR 显著提高(90% vs 58.3%,  $P=0.031$ ),其 RR、PFS 及 OS 分别为 20%、3.0 个月及 5.5 个月。Ⅲ/Ⅳ度不良反应主要是皮疹 1/22(4.5%)、肝功能损害 1/22(4.5%)及肺间质纤维化 1/22(4.5%)。结论 吉非替尼治疗失败后的晚期非小细胞肺癌给予厄洛替尼挽救治疗具有较好的临床获益率,其中吉非替尼治疗疗效 SD 患者显著提高疾病控制率。

**关键词:**癌;非小细胞肺;厄洛替尼;吉非替尼

doi:10.3969/j.issn.1671-8348.2011.20.008

文献标识码:A

文章编号:1671-8348(2011)20-1997-03

## Evaluation of erlotinib as a salvage treatment for non-small-cell lung cancer(NSCLC)patients after gefitinib failure

Luo Daxian, Long Jianlin, Qiu Jin feng, Yu Min, Zou Bingwen, Zhou Lin, Lu You, Huang Meijuan<sup>△</sup>

(Department of Thoracic Cancer, Cancer Center, West China Hospital, Sichuan University, Chengdu 610041, China)

**Abstract:** **Objective** To evaluate the response rate and adverse effects of erlotinib as a salvage treatment for non-small-cell lung cancer(NSCLC)patients after gefitinib treatment. **Methods** Patients with advanced/metastasis NSCLC received Erlotinib until disease progression or intolerable toxicity as a salvage treatment after failure of gefitinib from December 2005 to November 2009. Response Rate(RR), Disease Control Rate(DCR), Progression-Free Survival(PFS), Overall-Survival(OS) and side-effects were observed. **Results** Till June 2009, 22 patients were enrolled and all were evaluated for response and toxicity. With a median follow-up of 5.5 months, two cases obtained Partial Response(PR), 12 cases Stable Disease(SD) and eight cases Progression Disease(PD), resulting in a RR of 9.1% and DCR of 63.6%. Median PFS and OS were 3 months and 5.5 months, respectively. Epidermal Growth Factor Receptor(EGFR)mutational analysis was performed in four evaluable caeses, two of them were without EGFR mutation. All the four patients achieved disease control after erlotinib treatment. A male patient who was a smoker with adenocarcinoma had brain metastases and received CR after Erlotinib treatment. Patients who had SD by prior gefitinib treatment obtained significantly higher DCR(90% vs 58.3%,  $P=0.031$ ). RR, PFS and OS were 20%, 3 months and 5.5 months in those patients, respectively. Grade 3 to 4 Toxic effects including pulmonary interstitial fibrosis(1/22), rash(1/22) and liver dysfunction(1/22) were observed. **Conclusion** Erlotinib as a salvage treatment might be effective for NSCLC patients after failure of gefitinib treatment. Those who had gained SD from prior gefitinib treatment achieved higher disease control rate.

**Key words:** corcinoma; non-small cell lung; erlotinib; gefitinib

吉非替尼是第一个用于晚期非小细胞肺癌(non-small cell lung cancer, NSCLC)治疗的表皮生长因子受体酪氨酸激酶抑制剂(EGFR-TKI)。吉非替尼一线治疗表皮生长因子受体(epidermal growth factor receptor, EGFR)突变的 NSCLC 较传统三代含铂化疗显著提高治疗有效率及生存时间<sup>[1-2]</sup>。临床研究证明即使针对非选择人群,厄洛替尼仍带来生存获益,对组织学类型为鳞癌、吸烟及男性患者也显示出一定的疗效<sup>[3]</sup>。中国版 NCCN 已经推荐吉非替尼或厄洛替尼一线用于 EGFR 突变的或二、三线治疗化疗失败的晚期 NSCLC。EGFR-TKI 一线治疗 NSCLC 患者客观有效率(response rate, RR)43%、疾病无进展生存时间(progression-free survival, PFS)5.7 月、总生

存时间(overall-survival, OS)18.6 月<sup>[2]</sup>,二、三线治疗 RR 为 8%~37.5%、PFS 为 2.2~3 个月、OS 为 5.6~8.3 个月<sup>[1,3,18]</sup>。获得性耐药已成为 EGFR-TKI 治疗 NSCLC 的主要障碍。吉非替尼和厄洛替尼两者间存在类似(并非相同)的结构和作用机制,有交叉耐药可能,但二者在药代动力学方面有差异,厄洛替尼在体内的代谢过程中更缓慢<sup>[4-5]</sup>,此外,实验证明吉非替尼最大耐受剂量远高于厄洛替尼<sup>[6-7]</sup>。因此,口服厄洛替尼 150 mg/d 可能比吉非替尼 250 mg/d 在人体中的生物学剂量更大,吉非替尼进展后口服厄洛替尼挽救治疗可能有效。现回顾性分析本院自 2005 年以来,厄洛替尼挽救治疗吉非替尼治疗失败的晚期 NSCLC 患者,报道如下。

<sup>△</sup> 通讯作者, Tel:18980602026; E-mail:hmj107@163.com。

1 资料与方法

1.1 一般资料 回顾性分析本院 2005 年 12 月至 2009 年 11 月间,吉非替尼治疗失败后给予厄洛替尼治疗的晚期或复发的 NSCLC 患者,共 22 例均经组织学或细胞学证实。其中男性 8 例,女性 14 例,ECOG PS 0/1 分 14 例,2 分 5 例,3 分 3 例,吉非替尼一线治疗 7 例,二线及以上 15 例。吉非替尼治疗疗效部分缓解(partial response,PR)7 例,稳定(stable disease,SD)10 例,进展(progression disease,PD)5 例,中位 PFS 为 7.8 个月。吉非替尼与厄洛替尼之间有 13 例患者给予了一种或一种以上的化疗方案化疗。其中有 4 例患者明确 EGFR 突变情况,2 例为 EGFR 阴性,2 例为 19 外显子缺失突变。见表 1。

表 1 患者临床特征(n=22)

临床特征	n	百分比(%)
性别		
男	8	36.4
女	14	63.6
Eastern Cooperative Oncology Group 评分		
0~1	14	63.6
≥2	8	36.4
病理类型		
腺癌	20	90.9
鳞癌	2	9.1
分期		
Ⅲb	1	4.5
Ⅳ	21	95.5
吸烟史		
有	4	18.2
无	18	81.8
吉非替尼治疗前所进行的化疗方案(不包括吉非替尼)		
0	7	31.8
1	11	50.0
3	4	18.2
吉非替尼疗效		
部分缓解	7	31.8
疾病稳定	10	45.5
疾病进展	5	22.7
吉非替尼和厄洛替尼治疗之间间隔的化疗方案		
0	9	40.9
1	8	36.4
2	5	22.7

1.2 随访情况 厄洛替尼 150 mg 每天 1 次,直至疾病进展或不可接受的毒性。随访至 2010 年 6 月,死亡 19 例,3 例存活,所有患者均可接受疗效及生存评价。中位随访时间 5.5 个月,最短 0.6 个月,最长 24.7 个月。

1.3 评价标准 按照 RECIST 评价标准分为 CR、PR、SD、PD,CR+PR 计算 RR,CR+PR+SD 计算疾病控制率(disease controll rate,DCR)。PFS 是指患者首次服用厄洛替尼至疾病进展或因任何原因死亡或失访患者的最后联络时间(按先发生时间计算),OS 是指首次服用厄洛替尼至因任何原因死亡或失

访患者的最后联络时间(按先发生时间计算)。不良反应根据 NCICTC2.0 标准分为 0~Ⅳ度。

1.4 统计学处理 采用 SPSS13.0 统计分析软件包处理资料,率的比较采用 Fisher 确切概率法,生存期比较采用 log-rank 检验,Kaplan-Meier 描绘生存曲线。

2 结果

2.1 总的疗效 随访至 2010 年 6 月,22 例患者均可接受疗效及生存评价,PR 2 例,SD 12 例,PD 8 例,RR 为 9.1%,DCR 为 63.6%,中位 PFS 为 3.0 个月,OS 为 5.5 个月。其中 1 例男性吸烟腺癌合并颅内转移患者原发无效给予厄洛替尼治疗后颅内病灶达到 CR(表 2,图 1,图 2)。

表 2 厄洛替尼挽救治疗疗效(n=22)

治疗疗效	n	百分比(%)
CR	0	0
PR	2	9.1
SD	12	54.5
PD	8	36.4
合计	22	100
DCR	—	63.6
RR	—	9.1

—:表示无此项。

2.2 检测基因突变患者 1 例 EGFR 突变阴性患者吉非替尼原发无效后给予厄洛替尼治疗达到了 SD,获得 PFS 6.5 月。2 例 19 外显子缺失突变(19del)患者予厄洛替尼治疗均达到了 SD,其中 1 例 PFS 3 月,1 例仍在随访中,现已稳定 10 月。1 例患者突变为野生型,厄洛替尼治疗后达 SD,PFS 7.5 月。

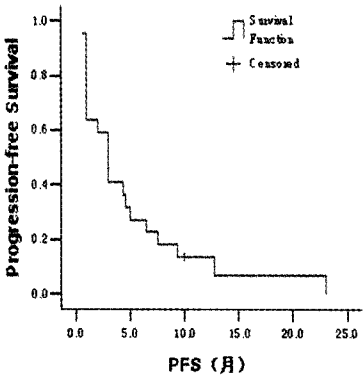


图 1 22 例患者总无进展生存曲线

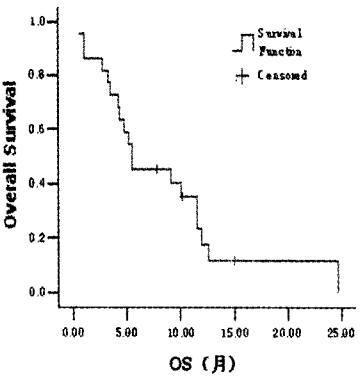


图 2 22 例患者总生存曲线

2.3 亚组分析 吉非替尼治疗疗效 SD 组以厄洛替尼治疗

DCR 显著高于非 SD 组(90% vs 58.3%, $P=0.031$ ).其中吉非替尼治疗疗效 SD 组以厄洛替尼治疗 RR、PFS 及 OS 分别为 20%、3.0 个月及 5.5 个月;非 SD 组以厄洛替尼治疗 RR、PFS 及 OS 分别为 0%、1.0 月及 4.3 月。吉非替尼治疗失败后给予化疗,进展后再予厄洛替尼治疗者 PFS 及 OS 分别为 4.6 月、9.1 月;未间隔化疗直接服用厄洛替尼者 PFS 及 OS 分别为 3.0 个月、5.5 个月。

**2.4 不良反应** 最常见的不良反应是 I~II 度的皮疹、腹泻、厌食和乏力。III~IV 度不良反应主要为皮疹(4.5%)、肝功能损害(4.5%)及肺间质纤维化(4.5%),其中 1 例因严重的间质性肺炎停药后 10 d 死亡。见表 3。

表 3 厄洛替尼治疗后的不良反应						
不良反应	I°	II°	III°	IV°	总例数(n)	发生率(%)
皮疹	9	2	1	0	12	54.5
腹泻	4	2	0	0	6	27.2
厌食	3	2	0	0	5	22.7
乏力	4	1	0	0	5	22.7
肝功损害	1	0	0	1	2	9.1
肺间质纤维化	0	0	0	1	1	4.5

3 讨 论

本研究纳入人群病期晚,一般情况差,对化疗难以耐受,可选择治疗方法少,预后差。结果显示吉非替尼治疗失败后再次给予厄洛替尼挽救治疗,仍然能够获得 RR 为 9.1%,DCR 为 63.6%,中位 PFS 为 3.0 个月,OS 为 5.5 个月。国外文献报道显示吉非替尼治疗失败后给予厄洛替尼治疗 RR 9.5%~14%,DCR 28.6%~70%<sup>[8-12]</sup>,与本文研究相类似。

研究显示 EGFR 突变状态能够预测 EGFR-TKI 治疗的反应,其中 19 外显子的缺失突变(19Del)及 21 外显子的点突变(L858R)预测较好的疗效<sup>[13]</sup>,而 20 外显子点突变(T790M)为最常见的 EGFR-TKI 治疗获得性耐药原因。EGFR-TKI 治疗后病情进展的患者 50%有耐药基因 T790M 突变<sup>[14]</sup>。吉非替尼和厄洛替尼二者间存在类似的分子结构和作用机制,但又存在某些药代动力学方面的差异。厄洛替尼具有更低的 IC50 值<sup>[4]</sup>,在细胞色素 P450 通道代谢过程中更缓慢<sup>[5]</sup>,在体内代谢较慢,可维持低浓度水平持续抑制表皮生长因子受体,且常用的厄洛替尼剂量为最大耐受剂量。推测这是吉非替尼治疗失败后再次给予厄洛替尼治疗有效的原因。

本研究也显示,从吉非替尼治疗中获益的患者更能够从后续的厄洛替尼治疗中获益,特别是既往吉非替尼治疗疗效评价为 SD 的患者获得更好的疾病控制率,这与 BR21 试验以及日本、韩国的报道相类似<sup>[3,8,11]</sup>。也有报道厄洛替尼对颅内病灶有效<sup>[12,15-16]</sup>,推测厄洛替尼与 EGFR 酪氨酸激酶具有更高的亲和力,并且常规使用的厄洛替尼剂量血浆浓度高于吉非替尼,更有利于药物通过血脑屏障。

有报道吉非替尼治疗进展后行化疗,病情再次进展继续口服吉非替尼有效率达到 25%,疾病控制率达到 65%<sup>[17]</sup>,推测可能与 EGFR-TKI 敏感基因及抑制基因的生长速度有关。应用 EGFR-TKI 治疗时敏感基因的生长受抑制,只有抑制基因能够生长,停用 EGFR-TKI 制剂后敏感基因生长超过抑制基

因<sup>[19]</sup>。因此,再次应用 EGFR-TKI 可能有效,2 次应用间隔时间越长,有效的可能性越大。作者对 2 种 EGFR-TKIs 制剂之间是否应用化疗进行比较,应用了化疗的患者得到了较好的 PFS 和 OS,遗憾的是,因样本量小,尚未能达到统计学差异。

厄洛替尼治疗常见的不良反应为痤疮样皮疹、腹泻、肝功能损害等,严重的不良反应约 4%左右,安全性尚好。

总之,吉非替尼治疗失败后的晚期 NSCLS 给予厄洛替尼挽救治疗具有较好的临床获益率,其中吉非替尼治疗疗效 SD 患者显著提高疾病控制率。不良反应轻,耐受性好。因为回顾性分析,样本含量小,且大部分患者未行 EGFR 突变检测,需要前瞻性的大样本、动态检测 EGFR 突变状态的临床试验支持,以寻求最佳治疗方案及时机。

参考文献:

[1] Thatcher N,Change A,Parikh P,et al. Gefitinib plus best supportive care in previously treated patients with refractory advanced non-small cell lung cancer: results from a randomized, placebo-controlled, multicentre study (Iressa Survival Evaluation in Lung Cancer) [J]. Lancet, 2005, 366(9496):1527-1537.

[2] Mok TS,WU YL,Thong P,et al. Gefitinib or carboplatin-paclitaxel in pulmonary adenocarcinoma[J]. N Engl J Med,2009,361(10):947-957.

[3] Shepherd FA,Pereira JR,Ciuleanu T,et al. Erlotinib in previously treated non-small cell lung cancer[J]. N Engl J Med,2005,353(2):123-132.

[4] Sharma SV,Bell DW,Settleman J,et al. Epidermal growth factor receptor mutations in lung cancer [J]. Nat Rev Cancer,2007,7:169-181.

[5] Li J,Zhao M,He P,et al. Differential metabolism of gefitinib and erlotinib by human cytochrome P450 enzymes [J]. Clin Cancer Res,2007,13:3731-3737.

[6] Hidalgo M,Siu LL,Nemunaitis J,et al. Phase I and pharmacologic study of OSI-774, an epidermal growth factor receptor tyrosine kinase inhibitor in patients with advanced solid malignancies[J]. J Clin Oncol,2001,19(13): 3267-3279.

[7] Baselga J,Rischin D,Ranson M,et al. Phase I safety, pharmacokinetic, and pharmacodynamic trial of ZD1839, a selective oral epidermal growth factor receptor tyrosine kinase inhibitor, in patients with five selected solid tumor types[J]. J Clin Oncol,2002,20:4292-4302.

[8] Kaira K,Naito T,Takahashi T,et al. Pooled analysis of the reports of erlotinib after failure of gefitinib for non-small cell lung cancer[J]. Lung Cancer,2009,68(1):99-104.

[9] Kim H,Kim Y,Oh S,et al. Response to erlotinib after failure of gefitinib in non-small cell lung cancer with EGFR mutation[J]. J Clin Oncol,2008,19:72-79.

[10] Wong AS,Soong R,Seah SB,et al. Evidence for disease control with erlotinib after gefitinib failure in typical gefitinib-sensitive Asian patients with non-small cell lung cancer[J]. J Thorac Oncol,2008,3(4):400-404. (下转第 2002 页)

险。这与国内外部分学者的研究结果一致<sup>[7,14]</sup>。

瑞芬太尼复合丙泊酚施行全凭静脉麻醉用于颅内动脉瘤介入手术,具有血流动力学稳定、易控制和停药后苏醒快的优点<sup>[15]</sup>。有利于减少呼吸系统并发症,并且方便麻醉深度的调整,便于评估颅脑手术后的病情。

#### 参考文献:

- [1] Qureshi AI, Suri MF, Khan J, et al. Endovascular treatment of intracranial aneurysms by using guglielmi detachable coils in awake patients: safety and feasibility[J]. *J Neurosurg*, 2001, 94(7): 880-885.
  - [2] 王亚华, 石学银, 刘刚, 等. 喉罩通气在颅内动脉瘤 GDC 栓塞术的应用[J]. *临床麻醉学杂志*, 2004, 20(5): 679-681.
  - [3] 杨玲, 刘保江, 曹定睿. 患者靶控输注瑞芬太尼气管插管的可行性[J]. *中华麻醉学杂志*, 2006, 26(4): 381-382.
  - [4] 李淑琴, 张利勇, 王保国. 丙泊酚诱导期不良反应的多中心、大标本调查[J]. *临床麻醉学杂志*, 2006, 22(10): 738-739.
  - [5] 吴新民, 叶铁虎, 岳云, 等. 国产注射用盐酸瑞芬太尼有效性和安全性的评价[J]. *中华麻醉学杂志*, 2003, 23(2): 245-246.
  - [6] 熊源长, 王恒跃, 林福清, 等. 瑞芬太尼复合丙泊酚持续泵注在颅内动脉瘤 GDC 栓塞术的应用[J]. *第二军医大学学报*, 2006, 27(7): 808-809.
  - [7] Mannen P, Balkim, Lukitto K, et al. Patient satisfaction with awake craniotomy for tumor surgery: A comparison of remifentanyl and fentanyl in conjunction with propofol[J]. *Anesthesia Analgesia*, 2006, 102(1): 237-239.
  - [8] Rognas LK, Elkjaer P. Anaesthesia in day case laparoscopic female sterilization: a comparison of two anaesthetic methods[J]. *Acta Anaesthesiol Scand*, 2004, 48(7): 899-902.
  - [9] 于爱兰, 傅志俭, 张宗旺, 等. 舒芬太尼预防全麻诱导期机体应激反应[J]. *山东医药*, 2006, 26(1): 59-60.
  - [10] 邹建平, 林胜敏, 黄燕娟, 等. 瑞芬太尼复合丙泊酚用于全静脉麻醉的体会[J]. *广西医科大学学报*, 2005, 22(4): 622-623.
  - [11] Cicek M, Koroglu A, Demirebilek S, et al. Comparison of propofol alfentanil and propofol-remifentanyl anaesthesia in percutaneous nephrolithotripsy[J]. *Eur J Anaesthesiol*, 2005, 22(5): 683-688.
  - [12] Magni G, La Rosa I, Gimignani S, et al. Early postoperative complications after intracranial surgery: comparison between total intravenous and balanced anaesthesia[J]. *J Neurosurg Anesthesiol*, 2007, 19(4): 229-234.
  - [13] 索先忠, 武杰, 牛受清. 雷米芬太尼-丙泊酚全凭静脉麻醉在腹腔镜手术中的应用[J]. *临床麻醉学杂志*, 2008, 24(4): 346-347.
  - [14] 焦河. 3D 重建技术在脑动脉瘤诊治中的应用探讨[J]. *实用医学杂志*, 2007, 23(20): 3183-3185.
  - [15] Hamid RS, Tanveerul H, Chishti I, et al. Treatment of intracranial aneurysms using detachable coils; initial results at a university hospital in Pakistan[J]. *J Pak Med Assoc*, 2010, 60(8): 638-641.
- (收稿日期: 2010-11-10 修回日期: 2011-02-10)
- 
- (上接第 1999 页)
- [11] Cho BC, Im CK, Park MS, et al. Phase II study of erlotinib in advanced non-small-cell lung cancer after failure of gefitinib[J]. *J Clin Oncol*, 2007, 25(18): 2528-2533.
  - [12] Hata A, Nanjo S, Kaji R, et al. Evaluation of erlotinib treatment after gefitinib failure in Japanese recurrent non-small cell lung cancer patients[J]. *ASCO Meeting Abstracts*, 2009, 27: e19008-19010.
  - [13] Riely GJ, Politi KA, Miller VA, et al. Update on epidermal growth factor receptor mutations in non small cell lung cancer[J]. *Clin Cancer Res*, 2006, 12: 7232-7241.
  - [14] Balak MN, Gong Y, Riely GJ, et al. Novel D761Y and common secondary T790M mutations in epidermal growth factor receptor-mutant lung adenocarcinomas with acquired resistance to kinase inhibitors[J]. *Clin Cancer Res*, 2006, 12: 6494-6501.
  - [15] Katayama T, Shimizu J, Suda K, et al. Efficacy of erlotinib for brain and leptomeningeal metastases in patients with lung adenocarcinoma who showed initial good response to gefitinib[J]. *J Thorac Oncol*, 2009, 4(11): 1415-1419.
  - [16] Kunimasa K, Yoshioka H, Iwasaku M, et al. Two cases of non-small cell lung cancer which developed central nervous system metastases during gefitinib treatment, improving after changing to erlotinib treatment[J]. *Nihon Kokyoku Gakkai Zasshi*, 2010, 48(2): 166-171.
  - [17] Tomizawa Y, Fujita Y, Tamura A, et al. Effect of gefitinib re-challenge to initial gefitinib responder with non-small cell lung cancer followed by chemotherapy[J]. *Lung Cancer*, 2009, 68(2): 269-272.
  - [18] Hirsch FR, Varella-Garcia M, Bunn PA, et al. Molecular predictors of outcome with gefitinib in a phase III placebo-controlled study in advanced non-small-cell lung cancer[J]. *J Clin Oncol*, 2006, 24: 5034-5042.
  - [19] Lee DH, Kim SW, Suh C, et al. Phase II study of erlotinib as a salvage treatment for non-small-cell lung cancer patients after failure of gefitinib treatment[J]. *Ann Oncol*, 2008, 19: 2039-2042.
- (收稿日期: 2010-09-07 修回日期: 2011-02-10)